FACULTÉ DE MÉDECINE DE PARIS

3 45

ANNÉE 1928

THÈSE

N° 371

POUR

LE DOCTORAT EN MÉDECINE

(DIPLOME D'ÉTAT)

PRÉSENTÉE PAR

RENÉ TULASNE

Ancien Interne de l'Hôpital Général de Tours

Né à Montlouis-sur-Loire (Indre-et-Loire), le 29 Novembre 1901

CONTRIBUTION A L'ÉTUDE

DE

La Prothèse immédiate des Maxillaires

Président : M. CUNÉO, *Professeur*

PARIS

AMÉDÉE LEGRAND, ÉDITEUR

93, BOULEVARD SAINT-GERMAIN

1928

THESE

POUR

LE DOCTORAT EN MÉDECINE

1 Tul.

Digitized by the Internet Archive
in 2026

https://archive.org/details/IA40152015_0125

FACULTÉ DE MÉDECINE DE PARIS

ANNEE 1928

THÈSE

N° _ _ _

POUR

LE DOCTORAT EN MÉDECINE

(DIPLOME D'ÉTAT)

PRÉSENTÉE PAR

RENÉ TULASNE

Ancien Interne de l'Hôpital Général de Tours

Né à Montlouis-sur-Loire (Indre-et-Loire), le 29 Novembre 1901

CONTRIBUTION A L'ÉTUDE

DE

La Prothèse immédiate des Maxillaires

Président : M. CUNÉO, *Professeur*

PARIS

AMÉDÉE LEGRAND, ÉDITEUR

93, BOULEVARD SAINT-GERMAIN

1928

I. — PROFESSEURS

	MM.
Anatomie	ROUVIERE.
Anatomie médico-chirurgicale	CUNÉO.
Physiologie	ROGER.
Physique médicale	STROHL.
Chimie organique et chimie générale	DESGREZ.
Bactériologie	LEMIERRE.
Parasitologie et histoire naturelle médicale	BRUMPT.
Pathologie et thérapeutique générales	Marcel LABBÉ.
Pathologie médicale	SICARD.
Pathologie chirurgicale	LECÈNE.
Anatomie pathologique	ROUSSY.
Histologie	CHAMPY.
Pharmacologie et matière médicale	TIFFENEAU.
Thérapeutique	LŒPER.
Hygiène	N.
Médecine légale	BALTHAZARD.
Histoire de la médecine et de la chirurgie	MÉNÉTRIER.
Pathologie expérimentale et comparée	RATHERY.
Clinique médicale	CARNOT. BEZANÇON. ACHARD. WIDAL.
Hygiène et clinique de la première enfance	MARFAN.
Clinique des maladies des enfants	NOBÉCOURT.
Clinique des maladies mentales et des maladies de l'encéphale	H. CLAUDE.
Clinique des maladies cutanées et syphilitiques	JEANSELME.
Clinique des maladies du système nerveux	GUILLAIN.
Clinique des maladies infectieuses	TEISSIER.
Clinique chirurgicale	DELBET. HARTMANN. LEJARS. GOSSET.
Clinique ophtalmologique	TERRIEN.
Clinique urologique	LEGUEU.
Clinique d'accouchements	COUVELAIRE. BRINDEAU. JEANNIN.
Clinique gynécologique	J.-L. FAURE.
Clinique chirurgicale infantile et orthopédie	OMBRÉDANNE.
Clinique thérapeutique médicale	VAQUEZ.
Clinique oto-rhino-laryngologique	SEBILEAU.
Clinique thérapeutique chirurgicale	DUVAL.
Clinique propédeutique	SERGENT.
Professeur sans chaire	BRANCA.
Hydrologie, thérapeutique et climatologie	M. VILLARET.
Clinique de la tuberculose	L. BERNARD.

II. — AGRÉGES EN EXERCICE

MM.

ABRAMI . . . . . Pathologie médicale.
ALAJOUANINE . Neurologie et psychiâtrie.
AUBERTIN . . . Pathologie médicale
BASSET. . . . . Pathologie chirurgicale.
BAUDOUIN. . . . Pathologie médicale.
BINET . . . . . Physiologie.
BLANCHETIÈRE. Chimie biologique.
BROCQ. . . . . Pathologie chirurgicale.
BRULÉ. . . . . Pathologie médicale.
CADENAT . . . . Pathologie chirurgicale.
CHABROL . . . . Pathologie médicale.
CHIRAY . . . . . Pathologie médicale
CLERC. . . . . Pathologie médicale.
DEBRÉ. . . . . Hygiène.
DOGNON. . . . . Physique.
DONZELOT. . . . Pathologie médicale.
DUVOIR . . . . . Médecine légale.
ÉCALLE . . . . . Obstétrique.
FIESSINGER . . . Pathologie médicale.
GARNIER. . . . . Pathologie expérimentale.
GATELLIER . . . Pathologie chirurgicale.
HARVIER. . . . . Pathologie médicale.
HEITZ-BOYER . . Urologie.
HOVELACQUE. . Anatomie.

MM.

HUTINEL. . . . . Pathologie médicale.
JOYEUX . . . . . Parasitologie.
LABBÉ (Henri). . Chimie biologique.
LARDENNOIS. . . Pathologie chirurgicale.
LEMAITRE. . . . Oto-rhino-laryngie.
LÉVY-SOLAL. . . Obstétrique.
LHERMITTE. . . Pathologie mentale.
LIAN. . . . . Pathologie medicale.
LEROUX . . . . . Anatomie pathologique.
MATHIEU. . . . . Pathologie chirurgicale.
METZGER. . . . . Obstétrique.
MONDOR. . . . . Pathologie chirurgicale.
MOURE. . . . . Pathologie chirurgicale.
MULON. . . . . Histologie.
PHILIBERT. . . . Bactériologie.
QUÉNU. . . . . Pathologie chirurgicale.
RICHET Fils. . . Physiologie.
SÉZARY . . . . . Dermatologie et syphiligraphie.
VALLERY-RADOT (Pasteur). . . . Pathologie médicale.
VAUDESCAL. . . Obstétrique.
VELTER . . . . . Ophtalmologie.
VERNE. . . . . Histologie.

III. — AGRÉGÉS RAPPELÉS A L'EXERCICE

pour le service des examens

MM.

BUSQUET . . . . Pharmacologie.
GUÉNIOT. . . . . Obstétrique.
LEQUEUX . . . . Parasitologie.
NEVEU-LEMAIRE Obstétrique.

MM.

RETTERER. . . . Histologie.
TANON. . . . . Pathologie médicale.
ZIMMERN . . . . Physique.

IV. — AGRÉGÉS CHARGÉS DE COURS DE CLINIQUE

à titre permanent

MM.	
ALGLAVE	Clinique chirurgicale.
AUVRAY.	Clinique chirurgicale.
CHEVASSU. . . .	Clinique chirurgicale.
LAIGNEL-LAVASTINE. .	Clinique médicale.
LE LORIER. . . .	Clinique obstétricale.
LEREBOULLET. .	Clinique médicale infantile.

MM.	
LÉRI.	Clinique médicale.
MOCQUOT. . . .	Clinique chirurgicale.
PROUST	Clinique chirurgicale.
SCHWARTZ. . . .	Clinique chirurgicale.
GOUGEROT . . .	Clinique médicale.

V. — CHARGÉS DE COURS

MM. MAUCLAIRE, agrégé. . . .	Chargé du cours de chirurgie orthopédique chez l'adulte pour les accidents du travail, les mutilés de guerre et les infirmes adultes.
FREY	Stomatologie.
CHAILLEY-BERT	Éducation physique.
LEDOUX-LEBARD	Radiologie clinique.

Par délibération en date du 9 Décembre 1798, l'Ecole a arrêté que les opinions émises dans les dissertations qui lui seront présentées, doivent être considérées comme propres à leurs auteurs et qu'elle n'entend leur donner aucune approbation ni improbation.

A LA MEMOIRE DE MA CHÈRE SŒUR

A MA MÈRE

A MON PÈRE

LE DOCTEUR ALBERT TULASNE

Faible témoignage de mon affection pour les sacrifices qu'ils se sont imposés.

MEIS et AMICIS

A NOTRE PRESIDENT DE THÈSE

M. le Professeur CUNÉO

Professeur d'anatomie mécico-chirurgicale
de la Faculté de médecine de Paris
Commandeur de la Légioe d'Honneur

Hommage de notre respectueuse gratitude pour l'honneur qu'il nous a fait en voulant bien accepter la présidence de notre thèse.

A NOS JUGES

A NOS MAITRES DANS LES HOPITAUX DE TOURS

MM. les Docteurs Bondouy, Boivin, Cosse, le regretté professeur Dubreuil-Chambardel, Faix, Gaudeau, Guillaume-Louis, Huc, Magnan, Meunier, Pignède, Tillaye, A. Vialle.

et en particulier à nos Maîtres d'Internat

Monsieur le Docteur BOSC

Médecin-chef de l'Hôpital général de Tours
Ancien interne des Hôpitaux de Paris

qui fut notre Maître en Médecine et dont nous conserverons toujours les bons enseignements. Témoignage de notre respectueuse admiration.

Monsieur le Docteur CHEVÉ

Chirurgien-chef de l'Hôpital général de Tours
Ancien interne des Hôpitaux de Paris

qui fut toujours si bienveillant à notre égard.

Monsieur le Docteur LAPEYRE

Chirurgien-chef de l'Hôpital général de Tours
Ancien interne des Hôpitaux de Paris
Professeur de clinique cuirurgicale
a l'Ecole de médecine de Tours
Chevalier de la Légion d'honneur

qui nous a toujours donné de si précieux conseils. Qu'il trouve ici, avec tous nos remerciements, l'assurance de notre respectueuse amitié.

Monsieur le Docteur A. THIERRY

Ancien directeur
de l'Ecole de médecine et de pharmacie de Tours
Accoucheur a la Maternité de l'Hôpital général
Professeur de clinique obstétricale de l'Ecole
de médecine
Chevalier de la Légion d'honneur

Témoignage de profonde reconnaissance pour ses bons enseignements.

A NOS MAITRES DE L'ECOLE FRANÇAISE
DE STOMATOLOGIE DE PARIS

En particulier

A Monsieur le Docteur PSAUME

Stomatologiste de Centre de prothèse maxillo-faciale
de Paris
Professeur suppléant a l'Ecole Française
de stomatologie
Chevalier de la Lègion d'honneur

qui nous a inspiré le sujet de ce travail, et dont les conseils éclairés nous ont permis de le mener à bien; qu'il trouve ici, avec tous nos remerciements, l'expression de notre infinie reconnaissance.

PLAN

I. — Avant-propos.

II. — Historique de la prothèse immédiate.

III. — Troubles survenant après la résection partielle ou totale d'un maxillaire.

IV. — La méthode de Claude Martin :
- A) Ses avantages.
- B) Ses inconvénients.

V. — La méthode allemande :

I. — Résection du maxillaire inférieur :

1. La résection intéresse seulement la portion horizontale du maxillaire;
2. La résection comprend aussi la branche montante avec ou sans ablation du condyle :
   - Articulation de Ernst.
   - Fixation de l'appareil de prothèse.
   - Fabrication de la prothèse secondaire.

II. — Résection du maxillaire supérieur :
- Fabrication de la prothèse immédiate.
- Fabrication de la prothèse définitive.

VI. — Conclusions.

VII. — Bibliographie.

AVANT-PROPOS

La prothèse immédiate consiste, aussitôt après avoir réséqué partie ou totalité d'un maxillaire, à remplacer l'os ou la partie d'os enlevé par un appareil, en vulcanite en général, de même forme et de mêmes dimensions, afin de maintenir en bonne position, non seulement les os, mais encore les tissus mous. Cette prothèse est remplacée au bout d'un temps plus ou moins long par un appareil définitif mobile qui, lui, repose sur des tissus sains, et qui portera les dents.

Cette prothèse immédiate diffère complètement de l'appareillage immédiat que l'on fait à l'heure actuelle; il s'agit, dans ce cas, de simples appareils de contention; ceux-ci maintiennent simplement les fragments osseux en position normale, mais ne remplacent nullement la partie absente du squelette osseux. C'est pourtant une méthode courante; les stomatologistes français et étrangers se sont efforcés de créer des appareils de telle sorte qu'il en existe une variété presque infinie : les uns maintiennent les deux fragments osseux à l'aide de gouttières reposant sur les dents restant sur chaque maxillaire; d'autres se composent de bagues scellées sur les dents, bagues réunies par un arc à concavité postérieure; certains auteurs ont même solidarisé les fragments par des plaques ayant la forme de l'arc mandibulaire, et fixées à l'os à l'aide de vis ou de fil de fer.

Tous ces appareils, quels qu'ils soient, ont un grand

défaut, celui de ne pas soutenir les tissus mous et d'arriver même, résultat déplorable, à les ulcérer et à les traverser complètement.

Voici une photographie représentant un cas de prothèse de contention où l'arc utilisé a ainsi perforé la muqueuse, les muscles et la peau elle-même (fig. 1).

Fig. 1 (d'après Ernst.)

Nous ne parlerons pas davantage de ces appareils; ce que nous voulons étudier ici, c'est seulement la véritable prothèse immédiate, celle que nous venons de définir précédemment, et qui a le gros avantage de maintenir, d'une façon parfaite, les tissus mous.

La prothèse immédiate fut créée en France par Claude Martin, mais elle ne survécut pas à son inventeur. La méthode, critiquée par les Allemands d'abord, puis par les Français eux-mêmes, paraît, au premier abord, un peu extraordinaire, surtout à notre époque où les chirurgiens s'efforcent d'arriver, lors de leurs opérations, à une antiseptie aussi rigoureuse que possible. Elle peut pour-

tant avoir, dans certains cas, un grand intérêt, comme nous le verrons par la suite.

En France, les essais tentés et les observations prises depuis les travaux de Claude Martin ne se sont pas rapportés absolument à la prothèse immédiate; comme nous l'avons dit plus haut, ce sont plutôt des appareils de contention immédiate qu'ont traités leurs auteurs.

Quoiqu'il en soit, la méthode du célèbre lyonnais, abandonnée en France, revit à l'heure actuelle à l'étranger. Les Allemands, tout en reconnaissant que cette invention était dûe à un Français, et qu'elle avait été introduite chez eux par Schröder, ont repris l'étude de la prothèse immédiate et la pratiquent couramment avec succès.

Aussi nous a-t-il paru intéressant de reprendre la question de la véritable prothèse immédiate. Ce n'est donc pas un sujet nouveau que nous traiterons, nous ne décrirons rien d'original; nous ferons d'abord un historique de la question; nous résumerons brièvement la méthode de M. Claude Martin, puis nous exposerons les procédés allemands pour voir si vraiment ce sont bien les théories mêmes de Claude Martin que les étrangers ont reprises et développées chez eux.

Puisse ce modeste travail remettre en lumière des théories nées en France, mais abandonnées là même où elles ont pris naissance, et attirer l'attention des chirurgiens et des stomatologistes vers une méthode qui peut, dans certains cas, donner de merveilleux résultats !

HISTORIQUE

La véritable Prothèse immédiate des maxillaires, comme nous l'avons dit plus haut, a été créée par Claude Martin vers 1889.

Avant lui, cependant, des chirurgiens avaient déjà entrevu quels pouvaient être les avantages présentés par une telle prothèse.

Nasmyth, pour empêcher le déplacement des fragments, quand une portion du maxillaire inférieure avait été enlevée, avait proposé un appareil qui fixait ces fragments aux parties correspondantes du maxillaire supérieur.

Stanley, plus tard, avait émis l'idée de remplacer la partie d'os enlevée par un morceau d'ivoire analogue à la forme de l'os.

Després et Verneuil, après la résection, enfonçaient dans la partie spongieuse de l'os un fil métallique formant un arc à concavité postérieure, arc auquel ils attachaient la langue, empêchant ainsi sa chute vers le pharynx, et par suite l'asphyxie.

Olher avait essayé de : « remplacer le maxillaire après « les résections par des moules en cire ou en gutta-per- « cha, percés de trous de part en part pour faciliter l'é- « coulement du pus et la détersion de la plaie ». Or, ces appareils avaient été mis à la suite d'une opération conservatrice du périoste, et par conséquent n'avaient servi que de « moules », que de support, à une nouvelle ossification; en outre, ils avaient un grave inconvénient :

celui de ne pas être fixés dans les parties osseuses restantes, s'il y en avait, et par suite de manquer de stabilité.

C'est alors que Claude Martin eut l'idée de remplacer le maxillaire inférieur tout entier, ou partie de celui-ci par une pièce de vulcanite, ayant la même forme et les mêmes dimensions, et fixées soit dans la plaie elle-même, soit dans les fragments restants du maxillaire. Claude Martin obtint de très beaux résultats en appareillant ainsi des malades de Letiévaut, d'Ollier, de Fochier et de Poncet.

Après Claude Martin quelques chirurgiens appareillèrent quelques malades, mais, après 1895, la méthode de Claude Martin, très critiquée, est peu à peu abandonnée.

Quelques auteurs, dans la suite, vers 1911 et 1913, ont bien refait de l'appareillage immédiat, mais, comme nous l'avons déjà fait remarquer, ce sont plutôt des appareils de contention immédiate qu'ils emploient.

TROUBLES SURVENANT APRÈS LA RÉSECTION PARTIELLE OU TOTALE D'UN MAXILLAIRE

Les troubles qui surviennent à la suite des résections du maxillaire inférieur, variables avec l'étendue de celles-ci, ont depuis longtemps inquiété les chirurgiens. Ces troubles, en effet, sont très importants et gênent considérablement le malade. Celui-ci est vraiment dans un état lamentable. Après la résection, il se produit immédiatement une déviation des fragments, déviation qui varie suivant les sections et les muscles qui agissent sur les fragments d'une façon permanente. « La saillie nor- « male du maxillaire inférieur disparaît plus ou moins « et la partie inférieure de la face prend un aspect fuyant « défigurant complètement le malade ». Ce n'est pas tout : l'articulé dentaire, c'est-à-dire l'engrènement des dents avec leurs antagonistes n'existe plus, par suite de la déviation des fragments, d'où impossibilité de la mastication. Les dents remontent soit dans les vestibules, soit dans le palais et y créent des ulcérations très douloureuses et susceptibles de s'infecter facilement.

En outre la langue n'étant plus retenue en avant tombe facilement en arrière, pouvant amener l'asphyxie. La déglutition est, sinon empêchée, du moins gênée, et le malade, la bouche ouverte, salivant beaucoup, bave continuellement. De plus, il est presque dans l'impossibilité de parler, aussi n'émet-il que des sons inarticulés et difficiles à comprendre.

Enfin il se produit des modifications secondaires, tardives, telles que atrésie du maxillaire supérieur.

Quant aux résections du maxillaire supérieur, elles sont suivies de troubles encore bien plus graves : défiguration complète du malade; mastication et déglutition beaucoup plus gênées encore que dans le cas du maxillaire inférieur, car les aliments remontent dans les fosses nasales; parole incompréhensible, la cavité formée par la résection faisant caisse de résonnance, et ne laissant entendre qu'un grognement.

C'est pour remédier à de tels inconvénients, à ces troubles si importants que Claude Martin eut l'idée de la prothèse immédiate. Il nous reste maintenant à exposer brièvement la méthode, avec les avantages et les inconvénients qu'elle comporte.

LA MÉTHODE DE CLAUDE MARTIN

Claude Martin remplaçait aussitôt après la résection totale ou partielle d'un maxillaire la substance osseuse enlevée par une pièce prothétique en vulcanite préparée à l'avance, ayant les formes de la partie réséquée et de dimensions légèrement supérieures. Si la résection était totale, Martin plongeait dans la plaie un maxilliaire en vulcanite entier, n'ayant ni condyle ni articulation à l'angle de la mâchoire, mais comprenant cependant une branche montante. Si la résection était partielle, la prothèse était fixée à l'os par des pointes le traversant ou des vis inoxydables. Dans le cas où la portion restante de maxillaire portait des dents, celles-ci couronnées ou non, pouvaient servir à supporter la prothèse, au moyen de crochets. En outre, Claude Martin avait pris la précaution, pour éviter l'infection, de creuser dans la vulcanite des canaux permettant le nettoyage et l'irrigation fréquente de la plaie. La technique était la même qu'il s'agisse d'une résection du maxillaire inférieur ou du maxillaire supérieur. Après la guérison la prothèse immédiate était très facilement remplacée par une prothèse définitive portant des dents.

Voilà quelle était la méthode, bien connue, mais aujourd'hui complètement abandonnée en France, de Claude Martin.

AVANTAGES DE LA MÉTHODE

Cette méthode de la prothèse immédiate présente de grands avantages. D'abord l'appareil s'oppose à toute

déformation des parties molles et au rapprochement des parties osseuses restantes. Ayant même volume et même forme que le maxillaire enlevé, le résultat, au point de vue esthétique est parfait. Il n'existe aucune déformation, à peine un peu d'aplatissement du côté réséqué, applatissement que l'on pourra corriger par l'appareil définitif.

Il convient d'ailleurs d'insister sur ce point : cette prothèse, placée au cours même de l'intervention, entre la résection et la suture, empêche de se produire des déformations du maxillaire qui, au bout de plusieurs jours, deviendraient irréductibles par suite de la contracture musculaire et de la rétraction fibreuse cicatricielle. Les appareils à arc métallique n'offrent pas le même avantage; non seulement ils ne soutiennent pas les tissus mous, mais encore, comme nous l'avons vu, ils risquent de les perforer.

En outre, quand la résection n'intéresse qu'une faible partie d'un maxillaire, par exemple une portion de la branche horizontale du maxillaire inférieur, on peut, surtout si les deux fragments osseux droit et gauche portent des dents, utiliser un simple appareil de contention ; mais quand la résection est très étendue et intéresse la branche montante d'un côté, les appareils de contention à ancrage dentaire sont inutilisables, il ne reste plus qu'à recourir à l'emploi d'une prothèse immédiate à la Claude Martin. C'est là, peut-être, le plus gros avantage de la méthode.

Mais ce n'est pas tout. Grâce à la prothèse on peut facilement s'opposer à la rétrocession linguale en passant un fil métallique dans la langue et en l'attachant au maxillaire artificiel, au lieu de le fixer, comme auparavant, aux fragments restants du maxillaire, à la peau, ou au pansement, ce qui ne donnait pas une grande solidité, et n'empêchait pas absolument la chute de la langue en arrière, donc l'asphyxie du malade.

La déglutition est facilitée, la prothèse donnant à la langue un point d'appui suffisant pour pousser le bol alimentaire.

La mastication des aliments demi-solides d'abord, puis des aliments solides dans la suite, est possible, grâce à l'appareil qui maintient l'articulé dentaire, chose capitale au point de vue fonctionnel.

La phonation est également facilitée, le malade s'exprime d'une façon intelligible, presque correcte; d'ailleurs ces deux dernières fonctions dépendent, outre la prothèse, de la cause de la résection et de l'étendue des lésions; si la résection est faite après un traumatisme, dans un cas de nécrose syphilitique ou phosphorique du maxillaire, ou pour un ostéosarcome avec langue parfaitement saine, la prothèse améliorera très nettement les troubles phonatoires et masticatoires.

Enfin, grâce à la reconstitution de la digue naturelle que forme le maxillaire inférieur à l'écoulement de la salive, le malade peut, au bout de quelques jours, garder sa salive et n'est plus épuisé par la salivation continuelle. Ces résultats fonctionnels s'améliorent d'ailleurs avec le temps, et l'accoutumance du malade à son appareil, si bien que celui-ci ne pourrait être enlevé sans amener chez le patient une gêne considérable.

INCONVENIENTS DE LA METHODE

La méthode de Claude Martin, avons-nous dit, a été beaucoup critiquée, et les causes de son abandon sont les nombreux reproches qui lui ont été faits. Les Allemands, et en particulier Bœnnecken, ont formulé plusieurs objections contre la prothèse immédiate de Martin.

L'appareil de Martin est une cause d'infection. Il peut, en effet, entretenir une suppuration plus ou moins longue, causer des fistules cutanées, mais ces inconvénients

sont passagers, puisque l'appareil immédiat est provisoire; tous ces accidents disparaissent aussitôt après son enlèvement, et l'appareil définitif repose, lui, sur des tissus sains.

Les appareils de Martin sont volumineux. Ils sont, en effet, un peu plus volumineux que l'os normal, mais ils sont quand même bien tolérés, le volume d'un corps étranger n'a pas d'influence sur sa tolérance par les tissus. Et les auteurs qui ont essayé de modifier les appareils de Martin, de les remplacer par des attelles, ont cessé de faire de la prothèse immédiate.

Par sa méthode Martin cherche à empêcher une plaie de se combler et à en obtenir l'épidermisation, afin de restaurer tardivement la perte de substance à l'aide d'un appareil mobile reçu dans la brèche garnie de muqueuse comme dans une alvéole, tandis que les autres, en se servant d'arcs métalliques, n'empêchent pas la plaie de se combler, et utilisent, non plus un appareil provisoire, mais définitif.

L'appareil de Martin favorise la récidive des tumeurs pour lesquelles on est intervenu. C'est là la principale objection faite à la méthodede Claude Martin. Bœnnecken expliquait les récidives en disant que ces corps étrangers favorisaient la rétention et qu'il se produisait des dépôts dans des endroits qu'on ne peut atteindre, dépôts causes d'irritation. On reconnaît aujourd'hui toute l'importance des facteurs d'irritation locale dans l'étiologie du cancer. Aussi ne peut-on pas encore affirmer que l'irritation due à une suppuration d'origine prothétique prolongée pendant plusieurs mois ne joue aucun rôle dans la récidive des tumeurs malignes des maxillaires. Ce rôle est peut-être minime ; les récidives ne sont peut-être pas beaucoup plus fréquentes dans les résections mandibulaires pour épithélioma suivies de prothèse immédiate que dans celles fréquentes dans les résections mandibulaires pour épi-

thélioma suivies de prothèse immédiate que dans celles où cette méthode n'a pas été appliquée. Claude Martin a bien montré, par des observations datant de plusieurs années, que sa prothèse n'amenait pas de récidives, mais il aurait fallu être absolument certain, au point de vue histolgique, de la nature de la tumeur opérée.

L'appareil de Martin n'est pas d'une asepsie certaine. Cependant Martin lui-même prétend que le caoutchouc pur durci, est antiseptique et inaltérable au milieu des tissus qui l'entourent.

Malgré ces inconvénients, les avantages de la prothèse immédiate ne peuvent être niés; ils sont affirmés par les observations de Claude Martin. Aussi les Allemands, après avoir critiqué les théories françaises, les ont-ils reprises, et en font-ils aujourd'hui leurs profits.

LA MÉTHODE ALLEMANDE

La méthode de Claude Martin abandonnée en France fut introduite, un peu plus tard, en Allemagne, par Schröder. Reprise par les Allemands, la méthode française fut légèrement modifiée. A l'heure actuelle nos voisins font couramment d'importantes résections de maxillaire suivies de prothèse immédiate comme nous l'entendons, et le Professeur F. Ernst de Berlin s'attaque, non seulement au maxillaire inférieur, mais aussi, comme le faisait du reste Claude Martin, au maxillaire supérieur. Une preuve que la prothèse immédiate se fait d'une façon courante en Allemagne, c'est que les fournisseurs allemands font, dans les revues de stomatologie, de la réclame pour maxillaires en vulcanite tout préparés.

D'ailleurs pour Ernst la résection apparaît comme le meilleur traitement des tumeurs malignes. Voici ses théories : « Les résections du maxillaire sont presque toujours faites pour l'ablation des néoplasmes. La coagulation, le thermocautère, les rayons X, et même le radium n'ont pas donné de succès durables; parmi les guérisons obtenues plusieurs cas peuvent être mis en doute quant à la nature de la tumeur. A cause de cette incertitude dans les résultats, et puisque nous n'avons pas encore aujourd'hui de moyen sûr de guérison, le meilleur traitement est de prévenir ou d'enlever les tumeurs malignes; la cure radicale nous paraît être le meilleur procédé, quoique ne donnant pas toujours la guérison. Cette cure con-

siste dans la résection plus ou moins grande du maxillaire. Comme une telle résection du maxillaire représente toujours une intervention assez importante pour le patient, il ne faudra l'entreprendre que lorsque la malignité de la tumeur aura été établie sans erreur possible par biopsie et examen microscopique. D'un autre côté il est clair qu'une résection du maxillaire entraîne forcément des troubles fonctionnels et esthétiques qui doivent être évités autant que possible, supprimés ou réparés. Cette reconstitution peut être atteinte par voie chirurgicale, ou prothétique, ou bien par les deux réunies. » C'est donc la coopération du chirurgien et du stomatologiste que Ernst préconise. « Pendant la guerre la collaboration des chirurgiens et des prothésistes stomatologistes ou chirurgiens-dentistes fut forcément admise et préconisée et il serait bon que cette conception fut généralisée. »

Quoi qu'il en soit, voici les théories de l'auteur allemand relatives aux maxillaire inférieur d'abord, puis au maxillaire supérieur.

RÉSECTION DU MAXILLAIRE INFÉRIEUR

Deux cas sont à considérer :

1° La résection intéresse seulement la portion horizontale du M. I. :

a) Les fragments restant ont des dents;
b) Un des fragments n'a pas de dents.

2° La résection comprend aussi la branche montante avec ou sans l'ablation du condyle articulaire.

Avant d'examiner ces deux cas, voici ce que conseille Ernst de Berlin :

« Dans tous les cas il est chaudement recommandé que le chirurgien se mette en relation avec le stomatologiste pour établir ensemble un plan (un grand chirurgien acceptera toujours volontiers les propositions raisonnables d'un stomatologiste expérimenté) et pour préparer ou faire préparer les appareils et prothèses nécessaires. » Il est, en effet, indispensable qu'il y ait une collaboration systématique entre spécialistes et chirurgiens. Or, on ne conçoit pas facilement, surtout à notre époque d'asepsie, comment on peut placer un corps étranger, non stérile, sur une surface toute cruentée. Le chirurgien, habitué à travailler normalement sur un champ opératoire aseptique, consentira-t-il à laisser le stomatologiste placer un tel appareil dans la plaie qu'il viendra de faire ? Dans

tous ces cas, il ne doit pas oublier que le milieu dans lequel il opère habituellement est tout différent du milieu buccal dans lequel travaille le stomatologiste. Ce milieu buccal est tout à fait aseptique, et pourtant que d'interventions faites avec plus ou moins de précautions et cependant fort bien réussies !

I. — RÉSECTION DE LA PORTION HORIZONTALE DU M. I.

a) Les deux fragments portent des dents. — Dans ce cas on pourra employer de simples attelles dentaires, et ici la prothèse immédiate ne nous paraît pas indiquée.

b) Un des deux fragments est complètement édenté. — On pourra encore ici utiliser un appareil se fixant aux dents d'un côté et s'appuyant, de l'autre, sur la crête du fragment édenté au moyen d'une gouttière. Il convient de remarquer, en effet, qu'à cet endroit la crête alvéolaire est recouverte d'une fibro-muqueuse résistante sur laquelle on peut, sans inconvénient, prendre point d'appui. Nous verrons plus loin qu'il n'en est pas de même de la muqueuse recouvrant la branche montante du maxillaire. Il ne s'agit là, en somme, que d'appareillage immédiat de contention.

II. RESECTION INTÉRESSANT LA BRANCHE HORIZONTALE ET LA BRANCHE MONTANTE

Si la branche montante reste à peu près entière, à la grande rigueur, pourrait-on fixer ce fragment comme précédemment à l'aide d'une gouttière s'y appuyant, mais il convient de remarquer que la muqueuse recouvrant la branche montante n'est pas une fibro-muqueuse; elle diffère complètement de celle qui recouvre les alvéo-

les, elle est beaucoup plus fragile, elle s'ulcère au moindre frottement, et il est, par suite, impossible d'utiliser un appareil de contention. Il faut donc absolument recourir à la prothèse immédiate. C'est aussi l'opinion de Ernst.

Dans le cas où le chirurgien veut absolument laisser la branche montante pour éviter une déformation de cette région, il faut mener la résection jusqu'au-delà de l'angle pour faire sortir la branche montante des lieux d'insertion du masseter et du ptérygoïdien interne pour éviter un trop gros déplacement de cette branche montante.

« Il va de soi qu'après une résection il faut faire quelque chose pour consolider les fragments ou remplacer l'os réséqué. Malheureusement on dit qu'il existe encore des chirurgiens qui refusent l'aide des stomatologistes.

» Il paraît qu'on a partout reconnu que les meilleurs résultats sont donnés par les prothèses de résection comme les entend Cl. Martin et que Schröder a eu le grand mérite d'introduire en Allemagne. De telles prothèses de résection ont l'avantage non seulement d'empêcher la dislocation et le raccourcissement cicatriciel, mais aussi de permettre l'échange direct de la prothèse immédiate pour la définitive » (Ernst).



Fig. 2 (d'après Ernst).

La figure 2 ci-contre montre le maxillaire en caoutchouc de Schröder qui ressemble à celui de Martin comme forme et comme dimensions. Ce maxillaire est en

vente dans le commerce et c'est un grand avantage de pouvoir acheter facilement le maxillaire de Schröder sous une forme normale que l'on peut employer chez tous les adultes.

Un autre auteur, qui connaissait personnellement Chl. Martin, Stoppany, enlevait toujours, sur le maxillaire en vulcanite, avant de le mettre en place, toute la tête articulaire. Ernst, de même, constate que chaque fois il lui faut raccourcir la branche montante sous peine d'avoir des douleurs du côté malade; et alors pour éviter toute déviation, il faut mettre du côté sain un plan incliné. Ces ennuis s'expliquent par le fait que ce n'est pas la musculature qui fait mouvoir le maxillaire artificiel, comme pour un maxillaire normal, mais bien le maxillaire artificiel qui fait mouvoir la musculature du côté réséqué. Il s'ensuit une déviation de l'articulation artificielle, occasionnant une friction et, par suite, une ulcération des tissus avoisinants.

Articulation d- Ernst. — A cause de cela, plusieurs auteurs, Hauptmeyer, Schröder, Ernst lui-même, ont essayé de fixer la branche montante par une articulation; ils se sont employés à chercher divers dispositifs. A la suite de l'emploi de ces articulations, toute douleur a disparu dans la région de l'articulation du côté réséqué. Ainsi ont été évités des raccourcissements trop considérables de la branche montante du maxillaire, et l'emploi d'un plan incliné du côté sain.

Ernst place son articulation à l'angle du maxillaire en vulcanite; cette articulation a l'avantage d'éviter un pincement des tissus mous, tout en gardant la forme du maxillaire. Nous allons la décrire ainsi que le moyen de la fabriquer.

Elle se compose de deux circonférences s'enclavant l'une dans l'autre, réunies par un axe et glissant l'une sur l'autre.

Fig. 3 (d'après Ernst).

Il y a dix-sept ans que Ernst emploie cette articulation. Au début il fraisait avec une fraise adéquate l'incision circulaire que l'on voit sur la figure 3 et il réunissait les deux côtés par un axe à vis; plus tard il fit faire cette articulation en bronze d'aluminium, et elle était vulcanisée dans le caoutchouc. A l'heure actuelle, voici ce que conseille Ernst : On prend un maxillaire en vulcanite ayant la forme de celui de Schröder par exemple. On lime les parties linguales proéminentes, on ajoute de la cire pour faire disparaître l'excavation qui se trouve sur le maxillaire à l'intérieur. On dessine, comme sur la fig. 4, un cercle qui indique l'articulation. On place un gros fil de fer, ressortant des deux côtés; celui-ci servira pour faire l'axe. On fabrique alors de ce maxillaire un moule

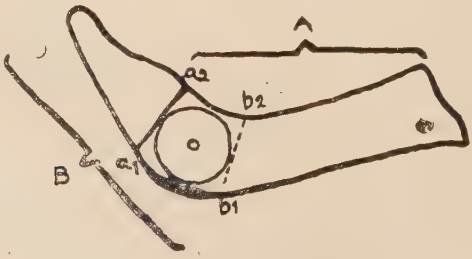

Fig. 4 (d'après Ernst).

en plâtre en deux parties, dans lequel se trouve le fil de fer. Dans ce moule on peut faire autant de maxillaires que l'on veut. Deux opérations sont nécessaires, deux moulages consécutifs. Au premier maxillaire obtenu on enlève jusqu'en a1 a2; au second jusqu'en b1 b2; on a ainsi deux parties qu'il s'agit de réunir. On fraise deux cercles qui tourneront l'un sur l'autre; quand l'articulation est bien ajustée on met l'axe.

Comme Claude Martin, Ernst trouve que le caoutchouc est la matière la plus indiquée pour la prothèse. On peut plus facilement scier et travailler le caoutchouc que l'étain. On peut tordre le maxillaire, si cela est nécessaire, après l'avoir mis dans l'eau bouillante pendant quelques instants. Le poids d'un maxillaire en caoutchouc est indifférent, tandis que celui d'un maxillaire en étain est avantageux, mais peut aussi être nuisible. D'ailleurs la réussite ne dépend pas de la matière employée.

Fixation de l'appareil de prothèse. — Quoiqu'il en soit, Schröder, comme Claude Martin, fixe le maxillaire artificiel à l'os par des ligatures; mais s'il y a des dents, il y a avantage à fixer déjà la prothèse immédiate aux dents du maxillaire restant, munies de couronnes; ceci permet de laisser libre la région lésée de l'os.

Ernst trouvant, avec raison, que la préparation et la pose des couronnes ainsi que l'ajustage de la prothèse demande un certain temps, ce qui est en contradiction avec la demande du chirurgien d'extirper rapidement la partie malade, fixe tout simplement la prothèse à l'os au moyen de fil de fer, comme le faisait Claude Martin. Et il dit à ce sujet : « Depuis 15 ans je fixe ainsi le maxillaire artificiel à l'os et jamais ne se sont trouvés confirmés, dans les nombreux cas que j'ai traités, les arguments apportés contre cette fixation, à savoir que le fil se coupait ou qu'il se produisait une nécrose de l'os. Il suffit seule-

ment de faire attention que les trous soient assez éloignés du bord de l'os et pas plus grands qu'il n'est besoin pour passer le fil de fer et que l'os ne soit pas dénudé plus qu'il ne faut des tissus mous qui le nourrissent. » En ayant soin de bien faire laver la bouche, on constate que les os, bien qu'ils soient recouverts par le maxillaire en caoutchouc, sont généralement épithélialisés après trois ou quatre semaines. Il s'agit, en somme, d'une blessure ouverte, puisque le maxillaire artificiel n'est pas cousu, mais repose libre dans la cavité buccale, comme aussi la coupure de l'os.

Il y a avantage, au cours de l'intervention, à scier le maxillaire perpendiculairement à son bord intérieur et à rendre la section le plus lisse possible; si le maxillaire n'a pas de dents, il est préférable de faire cette section obliquement pour que la prothèse définitive ait un appui sur l'os surplombant (voir fig. 5).

Fig. 5 (d'après Ernst).

On découpe alors dans le maxillaire de Schröder un morceau correspondant à celui réséqué, en tenant compte de l'emplacement de la section. On ajuste, ensuite, exactement l'appareil en introduisant le maxillaire dans l'articulation et en appuyant l'autre extrémité sur la section; mais il faut avoir bien soin que la partie restante du maxillaire soit en occlusion exacte avec le maxillaire supérieur. Après cela on perce deux trous superposés, écar-

tés d'environ 1 centimètre, dans l'os, en évitant les racines. Ce n'est qu'après qu'on fait les trous correspondants dans le maxillaire en vulcanite. Il faut percer ces trous de façon que le bord inférieur de la prothèse soit placé plus haut que le bord inférieur du maxillaire (voir figure 5). Pour la ligature, Ernst emploie du fil en bronze d'aluminium; il faut se servir d'un fil aussi mince que possible pour ne pas nuire à l'os et juste assez fort pour tenir. Les bouts du fil sont tortillés à la sortie des trous du maxillaire en vulcanite, de telle façon que ceux du haut pointent vers le bas, et ceux du bas vers le haut (voir figure 5).

Si à la suite d'une résection importante, résection médiane, ou désarticulation allant au-delà de la ligne médiane, la langue est privée de ses attaches au maxillaire, il faut, comme l'a indiqué Schröder, faire deux trous dans le maxillaire artificiel au niveau du menton, trous où se fixera un gros fil de soie passant d'autre part par le plancher de la langue et servant à la tirer en avant. Dans ce cas on laissera la prothèse immédiate un peu plus longtemps, quatre ou cinq semaines; ceci est d'ailleurs un avantage, car en laissant longtemps l'appareil on évite des hémorragies et des infections qui se produisent souvent quand on enlève trop tôt la prothèse immédiate.

Vers la cinquième semaine arrive le moment de remplacer la prothèse immédiate par la définitive. Si le maxillaire a des dents auxquelles on veuille fixer l'appareil, il faut à ce moment avoir terminé les couronnes, bridges ou glissières nécessaires pour la fixation de la prothèse.

Fabrication de la prothèse secondaire. — Quand tous les travaux sont terminés on prend en bouche une empreinte du maxillaire supérieur et une empreinte du maxillaire inférieur avec les dents restantes et le maxillaire artificiel. Dans l'empreinte du maxillaire artificiel on met un autre maxillaire en vulcanite semblable en tout

au premier. Ce deuxième maxillaire servira de base d'articulé. On coule alors les modèles. En les démoulant on obtient la forme des dents et, en même temps, se trouvent marquées dans le plâtre la partie basilaire, la partie vestibulaire et la branche montante du maxillaire en vulcanite.

Sur ce modèle portant la pièce artificielle on modèle une cire d'articulé que l'on reporte en bouche; on prend l'articulé et on monte sur articulateur. On pose alors les fausses dents et on fait un essayage pour voir si l'articulé est exact, si les dents sont bien disposées et si l'esthétique est parfaite, c'est-à-dire si les lèvres ne sont pas repoussées en avant par l'appareil. Après l'essayage, on termine comme à l'ordinaire pour obtenir l'appareil en vulcanite.

Ernst fait deux modèles en cire de façon à obtenir deux appareils en vulcanite, lesquels lui serviront à fabriquer son articulation comme il a été dit plus haut (voir articulation de Ernst). Du fait que les deux modèles en cire du maxillaire décrit plus haut ont au même endroit de l'angle un trou de même direction, le maxillaire fait en deux pièces a les mêmes dimensions et la même forme que le premier maxillaire en cire fait sur le modèle.

Dans le cas de maxillaire sans dents, on est obligé de maintenir l'appareil par un ressort et quelquefois par deux. Suivant la tension des tissus mous contre la prothèse le ressort devra être placé du côté sain ou du côté malade.

Parfois quand les tissus mous ont tendance à chasser vers le haut la prothèse, il est bon d'alourdir le maxillaire artificiel en mettant de l'étain à l'intérieur du caoutchouc.

Quand le maxillaire artificiel est tout à fait prêt, on enlève la prothèse immédiate en défaisant le fil sous anesthésie locale, et on place de suite le nouveau maxillaire après l'avoir désinfecté en le plongeant dans l'alcool.

« Ayant mis la prothèse en place, dit Ernst, on sera surpris que le maxillaire s'ajuste si bien et que les dents viennent parfaitement en occlusion avec celle du maxillaire supérieur, comme c'est le cas pour une prothèse ordinaire bien faite. Le fait qu'on peut, si facilement et si exactement, échanger la prothèse définitive contre l'immédiate est dû surtout à la fixation de celle-ci à l'os par une ligature. Ces prothèses définitives qui sont fixées d'un côté au maxillaire restant, et de l'autre dans la cavité articulaire, correspondent si bien et sont pourvues d'une articulation répondant tellement aux conditions physiologiques que, s'il n'y a pas une trop grosse perte de tissu mou, la bouche peut être ouverte toute grande sans déviation. Le vestibule qui épithélialise progressivement à partir de la bouche reste lisse et libre de toute infection si le malade sort sa prothèse aussi souvent que possible, deux ou trois fois par jour, la nettoie et rince le cul-de-sac gingivo-jugal avec un faible astringent. »

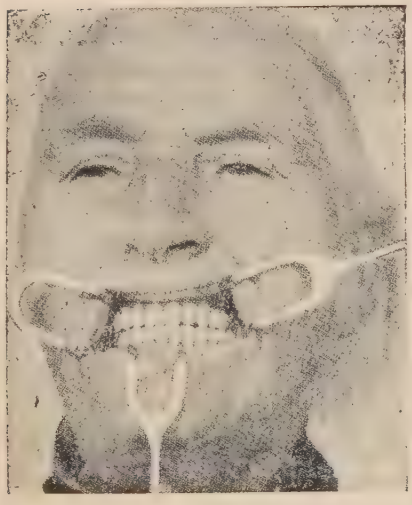



Fig. 6 et 7 (d'après Ernst).

Voici deux photographies d'une malade de 76 ans appareillée par Ernst, après désarticulation d'un côté du maxillaire inférieur, sans dents, la bouche fermée et grande ouverte sans déviation (fig. 6 et fig. 7).

Au-dessous la prothèse définitive de cette malade avec ressort des deux côtés et articulation de Ernst à l'angle du maxillaire (fig. 8).

Fig. 8 (d'après Ernst).

RÉSECTION DU MAXILLAIRE SUPÉRIEUR

Pour le maxillaire supérieur, Claude Martin recommandait, comme pour le maxillaire inférieur, l'emploi d'une prothèse immédiate ressemblant quant à la forme et aux dimensions à l'os enlevé. Sa méthode n'a pas trouvé d'écho en Allemagne. Ernst reproche à ces prothèses immédiates du maxillaire supérieur remplissant toute la cavité de la plaie d'arrêter l'effet de la guérison qui amoindrit la perte de substance, et cela même aux endroits où c'est à souhaiter.

L'Ecole allemande, en fait de prothèse immédiate du maxillaire supérieur, ne peut se décider qu'à employer des plaques qui laissent libre la plaie, couvrent le palais et les bords de la perte de substance et qui ne pénètrent dans ces bords du côté de la joue que juste autant que cela est nécessaire pour les raisons esthétiques.

Voici par exemple une prothèse occlusive avec soutien de la joue après résection du maxillaire supérieur (fig. 9).

Fig. 9 (d'après Ernst).

Ces appareils se font en caoutchouc ou en celluloïd. Ceux en celluloïd ont l'avantage de pouvoir se faire rapidement et de trouver une prise excellente sur les dents. Ces prothèses immédiates peuvent être sorties très facilement par le médecin ou par le patient lui-même pour être nettoyées.

Les auteurs allemands pensent que des soins prothétiques, indispensables après une résection du maxillaire inférieur, ne sont pas absolument nécessaires dans le cas d'une résection du maxillaire supérieur; on peut même y renoncer, surtout si on a affaire à un maxillaire sans dents. Dans ces conditions les Allemands emploient un gros tampon; et si dans le cas de grandes pertes de substance on craint un fort rétrécissement il faut, qu'une prothèse immédiate ait été faite ou non pour des raisons esthétiques, continuer le tamponnement jusqu'à la mise en place de la prothèse définitive, même si cela dure plusieurs semaines. Il n'y a aucun inconvénient, d'après Ernst, à tamponner une plaie pendant aussi longtemps.

Cependant la fabrication d'une prothèse immédiate présente pour le patient de gros avantages au point de vue fonctionnel, esthétique et psychique : elle ferme la communication entre le nez et la bouche et facilite la nourriture et la parole; elle maintient le tampon en place et soutient la joue qui a perdu les parties avoisinantes, empêchant ainsi le rétrécissement des cicatrices.

Quant à l'échange de la prothèse immédiate par la prothèse définitive, voici ce que conseille Ernst :

« Si l'état du patient le permet, il faut commencer à faire la prothèse définitive au bout de dix jours. Pour commencer on fait disparaître le trismus plus ou moins fort des mâchoires qui apparaît à la suite de l'opération. Dans ce but j'ai l'habitude de faire exercer très tôt par le patient, avec l'index et le médius, une légère pression sur les dents de devant du maxillaire inférieur, pendant dix

minutes, plusieurs fois par jour; le poids de la main et du bras suffit, et si l'on commence très tôt cet exercice on peut empêcher tout début de trismus de se produire ».

FABRICATION DE LA PROTHESE IMMÉDIATE

On prend une empreinte du maxillaire avant la résection (fig. 10). Puis sur le modèle obtenu on peut ou cou-

Fig. 10 (d'après Ernst).

per la partie à réséquer et remodeler le maxillaire avec du plâtre ou bien creuser une cavité correspondant à la partie à réséquer (voir fig. 11 et fig. 12). On fait alors

Fig. 11 (d'après Ernst).

Fig. 12 (d'après Ernst).

une cire (fig. 11) et on prépare une plaque de vulcanite ou de celluloïd suivant la technique habituelle. Du côté de la joue on prolonge la plaque assez haut pour que les parties molles avoisinantes soient bien soutenues et que l'esthétique soit conservé.

Les plaques en celluloïd sont fixées aux dents préalablement couronnées; les plaques en vulcanite y sont fixées par des crochets. Il est inutile de mettre des dents sur ces prothèses immédiates destinées à rester en place relativement peu de temps.

La plaque palatine doit, dans le cas de résection d'un côté, dépasser du côté malade la limite des palais dur et mou. Pour éviter des pressions sur le bord postérieur, il faut remarquer que le palais mou est généralement un peu soulevé pendant le moulage; le modèle doit donc être corrigé en cet endroit.

FABRICATION DE LA PROTHÈSE DÉFINITIVE

Il est nécessaire pour tenir l'appareil de prothèse de couronner quelques dents avec des couronnes présentant sur leur bague une rainure où pourra se fixer le crochet. Ceci fait, on prend une empreinte au plâtre, avec beaucoup de précautions, de façon à avoir d'une façon par-

faite non seulement le côté sain du maxillaire, mais encore, et surtout, les bords inférieurs de la perte de substance. On peut, pour cette opération, tamponner la cavité avec de la gaze, pourvu que les bords inférieurs restent bien libres. Le porte-empreinte est coupé autant qu'il le faut pour ne pas être gêné du côté de la perte de substance; si, au contraire, le porte-empreinte est trop court, on le rallonge avec de la cire ou du stents.

Sur le modèle coulé, la cavité correspondant à la perte de substance est transformée avec du stents en un maxil-

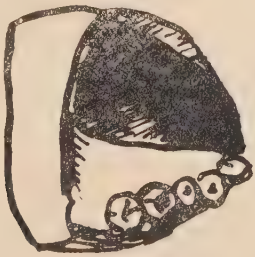

Fig 13 (d'après Ernst).

laire sans dents (fig. 13). Ceci est nécessaire pour que l'appareil, une fois fini, présente la forme d'un palais normal.

L'obturateur en stents est collé à une plaque de cire modelée sur le palais naturel de façon que ce stents et cette cire forment une plaque-base complète recouvrant toute la mâchoire supérieure. Cette plaque-base sert à prendre l'articulé. On introduit le tout dans la bouche; on fait mordre et on a l'articulé exact.

Il faut, durant cette opération, faire bien attention que le plaque d'articulé reste en bonne position et ne soit pas chassée dans la perforation palatine, auquel cas les dents du côté malade seraient beaucoup trop longues.

Cette opération terminée, on enlève la masse de stents de dessus le modèle. On creuse dans le fond de la cavité formée par la perte de substance, et cela sans abîmer les bords, un trou qui traverse le modèle de part en part. Par ce trou on met de la cire dans les parties rétentives de la cavité et on appuie bien cette cire sur les parois en passant par le trou creusé précédemment soit le doigt, soit un instrument. A partir de ce moment, il n'y a plus moyen d'enlever l'appareil de dessus le modèle, puisqu'il y a de la rétention. On coule alors du plâtre dans le trou ; puis on cuit en moufle sur le modèle. On termine comme n'importe quelle prothèse ordinaire.

Si la plaque terminée va bien dans la bouche, on y ajoute de la gutta noire du côté des bords de la perte de substance et jusqu'à ce que ceux-ci s'y impriment et qu'on obtienne ainsi progressivement une fermeture exacte entre le nez et la bouche. En outre, il faut mettre du côté de la face autant de gutta qu'il est nécessaire pour obtenir une forme normale du visage. C'est seulement quand la prothèse remplit toutes les conditions esthétiques et fonctionnelles, et que la cavité est complètement épithélialisée, que l'on remplace la gutta par quelque chose de définitif, de préférence du caoutchouc noir. Dans sa forme définitive le maxillaire ne doit pas remplir complètement la cavité; il ne doit être qu'assez grand pour soutenir la joue et pour appuyer suffisamment sur les bords de la perte de substance; il ne doit nullement gêner la respiration.

Si, au cours de l'intervention, on a été obligé d'enlever la moitié du palais mou, il faut fixer sur la prothèse de résection un prolongement dirigé en arrière, vers le palais mou et le voile, prolongement qui amène la fermeture nécessaire entre la bouche et le nez; ceci s'obtient en ajoutant progressivement de la gutta noire à la prothèse.

Ernst a ainsi appareillé de nombreux malades à la suite de résections du maxillaire supérieur subtotales ou totales d'un côté et il a obtenu de merveilleux résultats. Il a même appareillé des patients après résections partielles des maxillaires supérieurs des deux côtés, et il a eu, rapporte-t-il, des résultats esthétiques et fonctionnels satisfaisants. Voici d'ailleurs deux photographies montrant les résultats définitifs obtenus par Ernst chez deux malades appareillées après résection du maxillaire supérieur (fig. 14) et (fig. 15). Chez celle représentée sur la figure 14, la résection a été subtotale d'un seul côté; chez l'autre la résection a été bilatérale; chez cette dernière, Ernst a dû employer deux ressorts pour aider à maintenir la prothèse (fig. 15).

Fig. 14 (d'après Ernst).

Fig 15 (d'après Ernst).

CONCLUSIONS

1. La *prothèse immédiate* des maxillaires consiste à remplacer, au cours même de l'intervention, la partie d'os réséquée par un appareil en vulcanite de même forme et de mêmes dimensions que l'os enlevé.

2. Elle reconnaît pour *indication* formelle la résection de la branche horizontale du maxillaire inférieur intéressant l'angle, et à plus forte raison la branche montante et le condyle. Dans ces cas où il n'y a plus d'ancrage dentaire possible d'un côté, seule la prothèse immédiate est capable de donner de bons résultats.

3. Les principaux *avantages* sont de maintenir les fragments osseux et de soutenir les tissus mous. De plus étant « immédiate » elle s'oppose aux déformations produites par la contracture musculaire et la rétraction fibreuse cicatricielle.

4. Elle présente deux gros *inconvénients* : d'une part celui de favoriser par irritation la récidive des tumeurs malignes, d'autre part celui d'être redoutée par le chirurgien en raison du manque d'asepsie des appareils employés.

5. La *technique* de la méthode due au maître lyonnais Claude Martin avait été exposée, par lui, dans tous ses détails, mais cette technique, assez difficile à réaliser, a malheureusement été peu à peu abandonnée en France.

Cependant des auteurs allemands (Schröder, Ernst) ont repris la méthode de Martin, et, en la simplifiant, ont pu obtenir de très bons résultats.

Il est à souhaiter que l'on revienne, en France, à cette prothèse immédiate, indispensable dans quelques cas bien définis; mais, pour cela, il est nécessaire qu'il y ait de plus une étroite collaboration entre le chirurgien et le prothésiste.

Vu, le Doyen, *Vu, le Président,*

ROGER. CUNÉO.

Vu et permis d'imprimer :
Le Recteur de l'Académie de Paris,

CHARLETY.

BIBLIOGRAPHIE

CHENET. — Du rôle actuel de la prothèse maxillo-faciale. — *L'Odontologie*, février 1928.

CIESZYNSKI. — Prothèse orthopédique dans le cas de perte de substance du maxillaire inférieur. — *Revue de Stermatologie*, n° 3, 1921.

ERNST (F.). — Kieferresection-prothèse und-plastic Die Fortschrinte der Zahnheilkunde nebst Litteraturarchiv. nov. 1926, Lieferung 11, Leipzig.

— Und Erkes, Die totale Exarticulation der Mandibula und ihr prothetischer Ersatz. — *Corresbl. f. Zahnärte* XLI, N. 4 (1917).

HUGUIER (Alphonse). — Remarques sur la prothèse et les greffes restauratrices après les résections des mâchoires. — *Paris Chirurgical*, 1913, p. 421.

HUGUIER et RÉAL. — Prothèse après hémi-résection de la mâchoire inférieure pour tumeur à myéloplaxes, résultat au bout de treize ans. — *Soc. des Chirurgiens de Paris*, 19 mars 1926.

IMBERT et RÉAL. — Les fractures de la mâchoire inférieure. — Masson, 1917.

LEBEDENSKI et VIRENQUE. — Prothèse et chirurgie cranio-maxillo-faciale, 1918.

LEMAITRE (F.). — Prothèse et chirurgie céphalique en temps de paix. — *Revue maxill. faciale*, mai 1919.

LEMAITRE (F.) et PONROY. — Greffes du maxillaire inférieur. — *Revue de stomatologie*, 1920.

MARTIN (Cl.). — De la prothèse immédiate appliquée à la résection des maxillaires (1889).

MARTINIER (P.) et LEMERLE (G.). — Prothèse restauratrice bucco-faciale (1915).

MONOD (Jean). — Nécrose du maxillaire inférieur d'origine spécifique. Hémi-résection totale. Restauration fonctionnelle. — *Revue de Stomatologie*, 1911, p. 56.

MONNIER (L.). — Ostéo-fibrome du maxillaire inférieur. Résection du corps du maxillaire. Prothèse immédiate. Guérison. — *Société des Chirurgiens de Paris*, 24 oct. 1913, in *Paris Chirurgical*, 1913, p. 842.

MOURE (E.-J.). — A propos des blessures de guerre de la face et du maxillaire inférieur. — *Restaurat. maxil. fac.*, juillet 1918.

PICHLER. — Uber Unterkieferresektions prothese. — *Ost. Vrtljchr. f. Zahnh.* Nr 4 (1911).

POMMAY (S.) — Contribution à l'étude de la prothèse immédiate après résection partielle du maxillaire inférieur. — Thèse de Paris, 1926.

PSAUME. — Contribution à l'étude des greffes du maxillaire inférieur. — Thèse de Paris, 1920.

RÉAL. — L'appareillage immédiat de la mâchoire inférieure après les résections pour tumeurs et les pertes de substances consécutives à l'ablation de séquestres volumineux. — *Paris Chirurgical*, 1920, p. 495.

SCHRÖDER. — Uber den augenblicklichen Stand der Zahnärztlichen Prothetik und Verbandlehre. — *Arch. f. Klin. Chir.* CXIII (1921).

SÉBILEAU. — La correction des déviations de l'arc maxillaire consécutive aux résections chirurgicales de la mâchoire inférieure. — *Bull. et Mém. Soc. chirurgie*, 1921, p. 734.

TRAUNER. — Immediatprothese bei totalnekrose des Unterkiefers. — *Ost Vrtljschr. f. Zahnh.* (1909).

VIRENQUE. — Quelques remarques sur le traitement des pertes de substances du maxillaire inférieur. — *Evolution Méd. Chir.*, Paris, 1923.